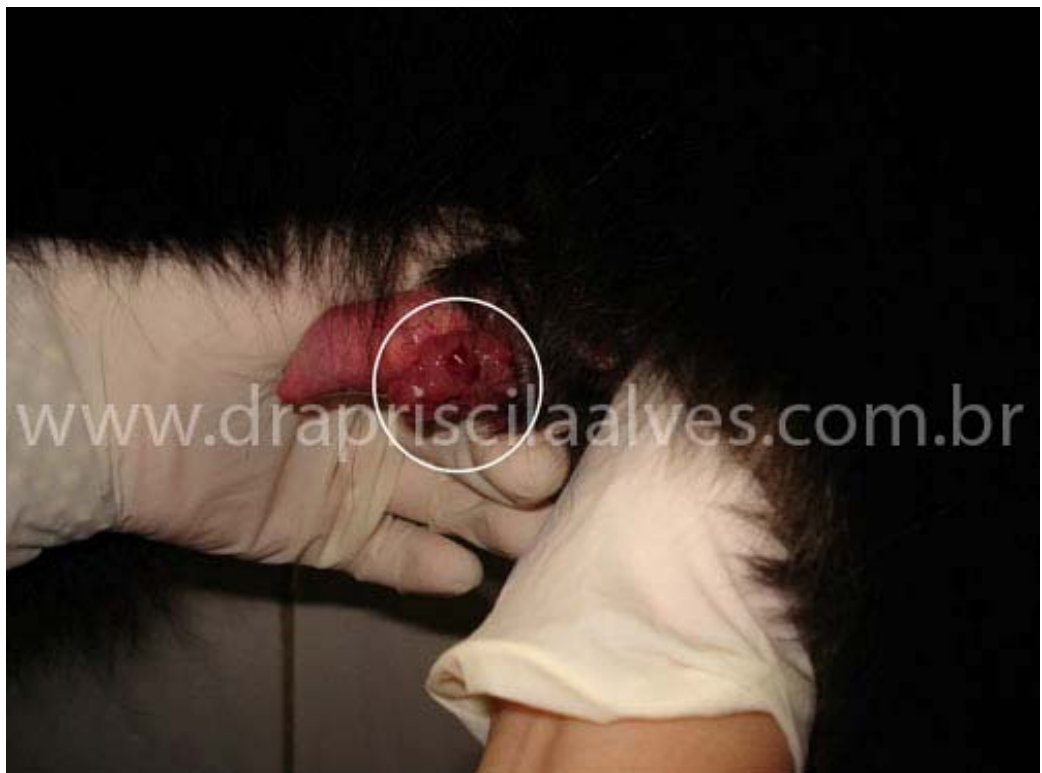
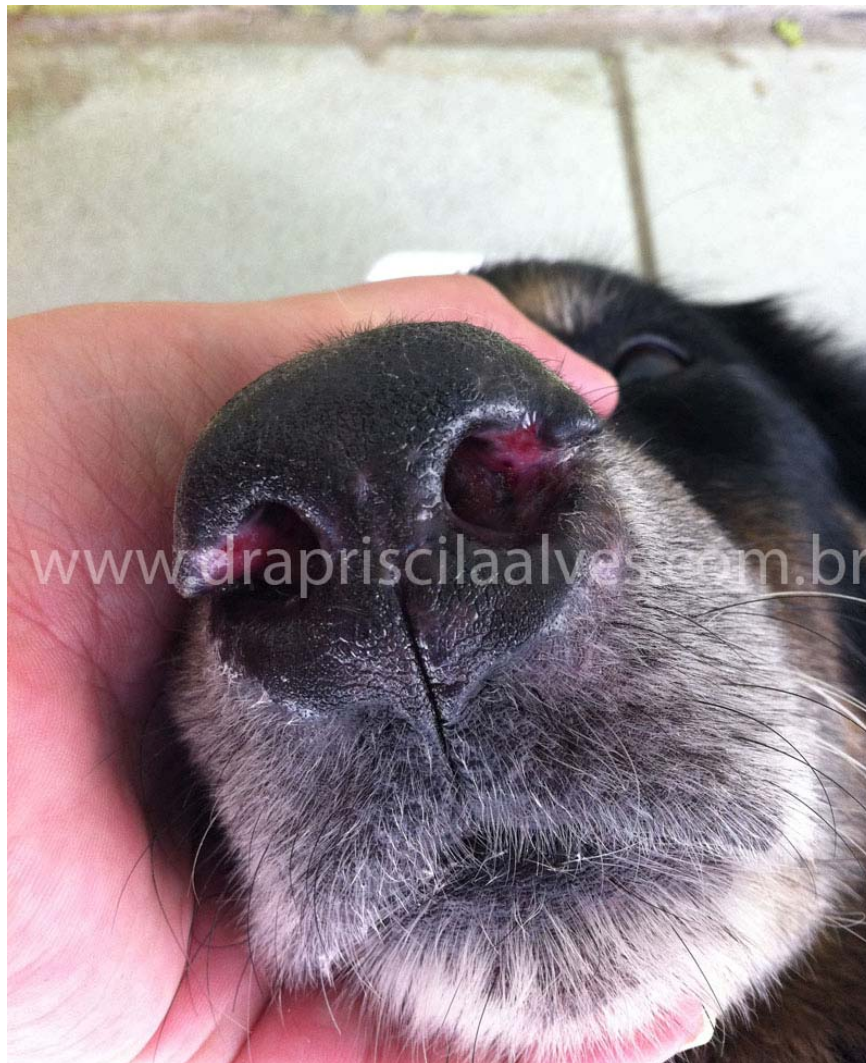
**[TUMOR VENÉREO  
TRANSMISSÍVEL  
NASAL E PENIANO]**

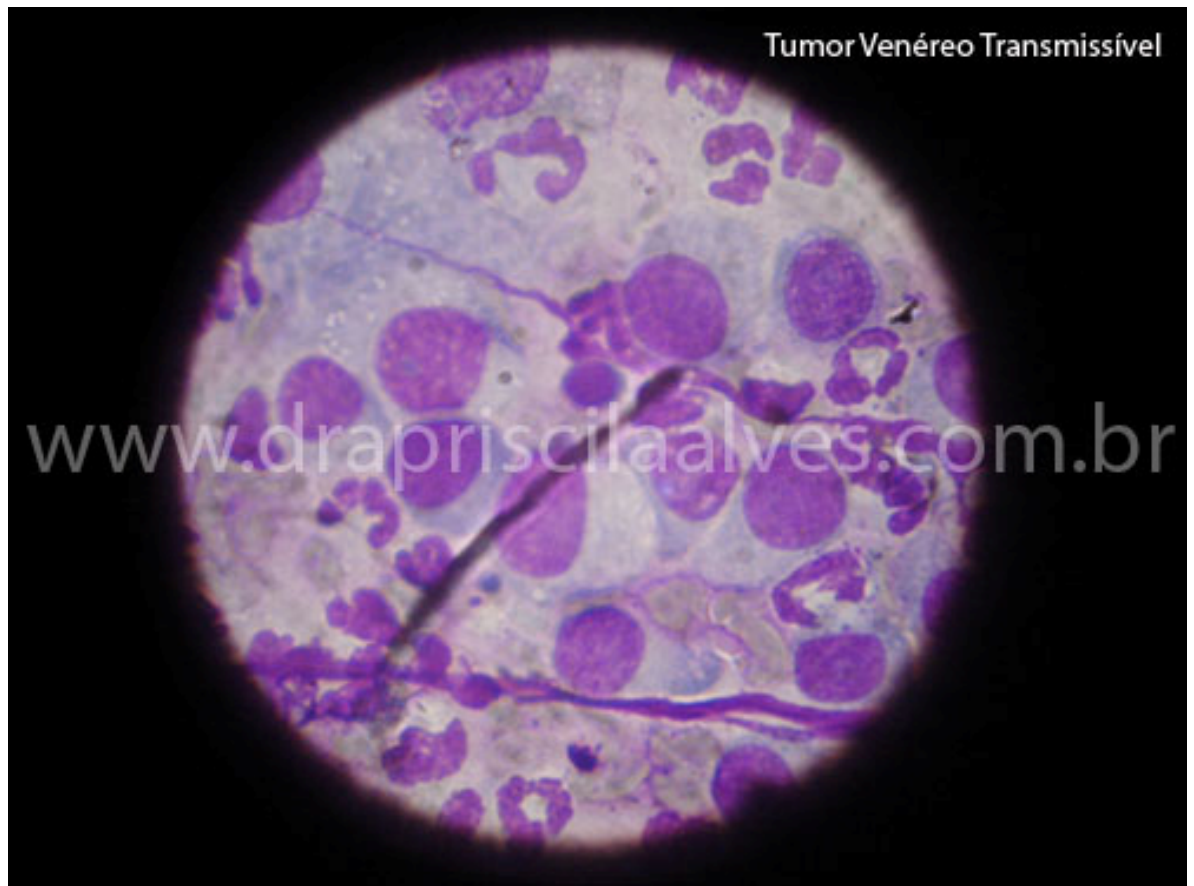
- **Anamnese:** Canino, SRD, preto e marrom, macho, castrado, 12 anos
- **Histórico:** Animal era de vida livre e foi adotado. Segundo o proprietário, o animal está apresentando sangramento peniano há alguns dias, tem estado mais prostrado, apresentando coriza e respiração estertorosa. Normofagia, normúria, normoquesia e normodipsia. Vacinado.
- **Exame clínico:** Mucosas normocoradas, hidratação normal, linfonodos sem alteração, ausculta sem alteração, palpação abdominal sem alteração, t°C 39
- **Exame dermatológico:** Presença de massa exofítica, friável, com secreção serossanguinolenta, localizada na base do pênis. Presença de lesão erodoulcerativa e com bordos despigmentados na região intranasal.





- **Exames complementares:**

1. Citologia da massa peniana e da lesão intranasal (Imprint):  
Células redondas compatíveis com Tumor Venéreo Transmissível;
2. Hemograma: Dentro da normalidade



- Tratamento:
  1. Quimioterapia antineoplásica: 4 sessões